Aus der Universitäts-Frauenklinik zu Marburg-Lahn.
Direktor: Geh. Med. Rat Professor Dr. med. E. Kehrer.

Ueber Ovarialtumoren und ihre Komplikationen bei Schwangerschaft und Geburt,

unter Berücksichtigung anderer Beckentumoren.

Inaugural-Dissertation

zur Erlangung der Doktorwürde
in der gesamten Medizin
der Hohen Medizinischen Fakultät
der Philipps-Universität zu Marburg

vorgelegt von

KARL SAUER
Medizinalpraktikant aus Marburg.

Marburg 1937
Buchdruckerei Hermann Bauer

Gedruckt mit Genehmigung der Fakultät.
Referent: Prof. Dr. H. O. Neumann.
Als Dissertation angenommen: 13. 1. 1937.

R. UNIV.
BIBLIOTHEEK
LEIDEN

Inhaltsübersicht.

I. Die Komplikation von Schwangerschaft und Geburt mit Tumoren des Uterus und anderen Beckentumoren.

II. Die Komplikation von Schwangerschaft und Geburt mit Ovarialtumoren.

III. Die Therapie bei Komplikation von Schwangerschaft und Geburt mit Ovarialtumoren.

IV. Ein Fall der Marburger Universitäts-Frauenklinik.

V. Literaturnachweis.

Digitized by the Internet Archive
in 2026

https://archive.org/details/IA41554427_0116

Die Komplikation von Schwangerschaft und Geburt mit Tumoren des Uterus.

Das Zusammentreffen von Schwangerschaft mit Karzinom des Uterus bietet ein Krankheitsbild, das trotz seiner Seltenheit größte Bedeutung verdient. Die Seltenheit dieser Komplikation ist aus dem Umstand heraus zu erklären, daß das Karzinom meist erst in einem Alter auftritt, in dem eine Schwangerschaft bereits seltener zu werden beginnt. Auf Grund zahlreicher Statistiken wird die Häufigkeit des Zusammentreffens von Karzinom des Uterus mit Schwangerschaft mit 0,05% bis 0,07% aller Schwangerschaften angegeben. Man fand zudem, außer einem einzigen Fall von Corpuskarzinom, das von Ronsisvalle während einer Schwangerschaft beobachtet wurde, nur Collumkarzinome, die mit Gravidität kompliziert waren. Das Vorhandensein eines Corpuskarzinoms dürfte in der Regel eine Gravidität nicht aufkommen lassen, was offenbar seinen Grund in der Tatsache hat, daß eine Einidation in einem Endometrium, in dem sich ein wachsendes Karzinom befindet, unmöglich ist. Daß das Vorhandensein eines Uteruskarzinoms die Konzeptionsfähigkeit beeinträchtigt und daß hierin der Grund für die Seltenheit der Komplikation zu suchen ist, ist durch die allgemeine, auf dem Vorhandensein eines Karzinoms beruhende Schwächung des Organismus, durch Veränderungen des Endometriums, durch chemische Umstellung des Cervixsekretes, sowie durch mechanische Behinderung der Wanderung der Spermatozoen seitens des Tumors zu erklären. Jedoch zeigt die Tatsache, daß bei vielen zur Behandlung kommenden Fällen schon in der ersten Zeit der Schwangerschaft ein vorgeschrittenes Karzinom gefunden wird, daß dieses eine Konzeptionsbehinderung nicht darstellen muß. Nach den von

Suchier zusammengestellten Statistiken liegt das Alter der karzinomkranken Schwangeren zwischen dem 22. und 47. Lebensjahr, wovon besonders wieder das 31. bis 40. Jahr ergriffen werden. Da es sich zudem durchweg um Mehr- und Vielgebärende handelt, liegt die Vermutung nahe, daß die Bereitschaft für maligne Neubildungen durch die häufigen Geburten und deren Begleitumstände hervorgerufen wird. Eine besondere Bedeutung kommt dem die Schwangerschaft komplizierenden, während der Gravidität beobachteten Wachstum der Collumkarzinome zu. Das Karzinom gelangt durch die Schwangerschaftshyperämie und die Auflockerung aller Gewebe zu schnellerem Wachstum und rascherer Ausbreitung auf die nähere und fernere Umgebung (v. Franqué). Das Collum karzinom neigt zu starkem geschwürigem Zerfall und Verjauchung. Hierin liegt die Tatsache begründet, daß in 30 bis 40% der Fälle Abort eintritt, der meist fieberhaft zu verlaufen pflegt.

Die Symptome des Karzinoms in der Schwangerschaft sind dieselben wie außerhalb. Sie bestehen insbesondere in Blutungen und Ausfluß. Teils sind sie als in der Gravidität Auffälliges für die Patienten Veranlassung, den Arzt aufzusuchen, teils werden sie von den Frauen auf die Schwangerschaft bezogen, so daß die ärztliche Hilfe meist zu spät in Anspruch genommen wird.

Bei Komplikation von Schwangerschaft mit Uteruskarzinom ist zunächst das Leben der Mutter zu berücksichtigen (Fehling, Hegar, Schröder). Das therapeutische Handeln richtet sich ganz nach der Möglichkeit der Operabilität des Karzinoms. Bei operablem Karzinom ist zu jeder Zeit der Schwangerschaft und ohne Rücksicht auf die Lebensfähigkeit des Kindes sofort die abdominale Totalexstirpation vorzunehmen. Bei bereits lebensfähigem Kinde empfiehlt sich die Anwendung derselben Operationsmethode nach vorangegangener Schnittentbindung. Eine Röntgenstrahlen-Nachbehandlung hat in jedem Falle zu folgen.

Die Heilungsziffer in diesen Fällen war nach Katz 31,5%, nach Stöckel 36,5%, während Pankow außerhalb der Schwangerschaft nur 16,7% Heilerfolge verzeichnete, was da-

für zu sprechen scheint, daß die Operation trotz Schwangerschaft gefahrloser ist, als ohne sie. Die Mortalität der Mütter berechnete Beckmann auf 6—7%. Ist das Karzinom jedoch nicht mehr mit Aussicht auf Erfolg zu operieren, gilt die Rücksicht nur der Erhaltung der Schwangerschaft bis zur Lebensfähigkeit des Kindes, da die Mutter ja doch nicht mehr zu retten ist.

Der Einfluß der Karzinome auf die Geburt ist abhängig von der fortschreitenden Entwicklung der krebsigen Entartung des Bindegewebes. Ist die Neubildung nicht weit fortgeschritten und gestattet sie noch eine Erweiterung des Halskanals, so besteht die Möglichkeit eines normalen Geburtsablaufs. Meist ist jedoch eine Erweiterung des Halskanals nicht mehr möglich und dann kann eine starke Verzögerung der Geburt hervorgerufen werden. Es können erhebliche Widerstände auftreten, die nur nach ausgiebigen Incisionen Spontangeburt oder Zangenextraktion, gegebenenfalls auch Wendung ermöglichen. Oder aber der Kaiserschnitt ist allein möglich und dann hat er zu erfolgen, bevor die Mutter infiziert und ehe das Kind gefährdet ist. Vorzeitiger Blasensprung, Wehenschwäche, Fieber der Mutter, hervorgerufen durch Keime des geschwürigen Karzinoms und Absterben des Kindes, können die Folge der Geburtsverzögerung sein. Bei völligem Erlöschen der Wehentätigkeit kann die Geburt unterbleiben, die tote Frucht kann zurückgehalten werden, die Mutter unentbunden infolge der sich einstellenden Fäulnisprozesse sterben. Bei Anhalten der Wehen kann es infolge des vorrückenden Kopfes zur Berstung des Karzinoms kommen. Auch können ausgedehnte Zertrümmerungen und Zerreißungen der Cervix, Vagina und Parametrien mit nachfolgender Luftembolie und Blutungen das mütterliche Leben außerordentlich gefährden. Gibt das krebsige Gewebe nicht nach, oder ist durch die Ausdehnung der Geschwulst eine derartige Raumbeschränkung eingetreten, daß sie zur absoluten Gebärunmöglichkeit Veranlassung ist, so können, wenn operative Hilfe nicht gebracht wird, Uterusruptur, Blutung oder septische Streptococcen-Infektion den Tod herbeiführen. Somit ist, wenn die Entbindung auf natürlichem Wege aussichtslos erscheint,

am Ende der Schwangerschaft stets die Schnittentbindung anzuwenden. Röntgenbestrahlung ist bei bestehender Schwangerschaft wegen der Strahlenschädigung des Kindes — Blindheit durch Linsentrübung, Idiotie, Schwachsinn, Mikrocephalie, Verbrennungen — und der Unsicherheit eines Erfolges bei der Mutter nicht mehr anzuwenden. Auch bei Radium ist die Gefährdung des Kindes, obwohl sie weniger groß sein wird, nicht auszuschließen.

Myome bei Schwangeren werden häufiger angetroffen als Karzinome, aber doch wieder nur in etwa 0,5% der Schwangerschaften. Ihre Bedeutung für das Zustandekommen und den Verlauf einer Schwangerschaft ist durch Sitz und Größe der Myome bedingt. Es besteht die Ansicht, daß vorhandene Myome dem Zustandekommen einer Schwangerschaft hinderlich seien, doch können auch hier wieder selbst sehr große und komplizierte Myome bei minimalster Uterushöhle eine Gravidität eintreten lassen. Im Gegensatz zu den subserösen Myomen wird bei den interstitiellen und noch mehr bei den submukösen Myomen eine Erschwerung der Konzeption beobachtet.

Die Ehen myomkranker Frauen sind in 25% steril, auch die Fertilität bleibt um 1—2 hinter normal 4—5 zurück. Nach Hofmeier begünstigt bestehende Sterilität die Myomentwicklung und nicht umgekehrt. v. Franqué dagegen sieht Myome nur in sehr seltenen Fällen als Ursache der Sterilität an.

Die Myome erfahren in der Schwangerschaft mitunter ganz erhebliche Vergrößerungen, die teils auf regelrechtem Wachstum beruhen, teils durch Oedemisierung, Erweiterung der Blut- und Lymphgefäße und Zystenbildung bedingt sind. Die Myome können durch die Schwangerschaftshyperämie eine seröse Durchtränkung und Auflockerung erfahren, welche bis zur Erweichung und Verflüssigung des Gewebes fortschreiten kann. Handelt es sich um große Myome, so kann mit dem Wachsen des Uterus die Ausdehnung des Leibes eine enorme werden und eine erhebliche Steigerung der mechanisch bedingten Schwangerschaftsbeschwerden hervorrufen. Durch ungleichmäßige Ausdehnungsfähigkeit der Uteruswand kann es

zu Ablösungen des Eies, zu Blutungen und vorzeitiger Ausstoßung der Frucht kommen. Im allgemeinen ist jedoch die Abortgefahr bei myomkranken Schwangeren nicht erhöht. Vereinzelt sah man auch bei submukösen Myomen Blutungen auftreten.

Die Diagnose des Myoms bei Schwangerschaft oder umgekehrt der Schwangerschaft bei Myom ist oft recht schwierig und manchmal erst nach Laparotomie zu stellen. Auch Röntgenaufnahmen ergeben unsichere Resultate (Fabricius, Katz, Schott). Ungewöhnliche Ausdehnung des Leibes bei Schwangerschaft wird den Verdacht auf Tumor lenken. Selten bildet übermäßiges Eigenwachstum der Myome und die dadurch hervorgerufenen Atembeschwerden und Stauungserscheinungen Indikation zu operativem Vorgehen. Einklemmung der Tumoren im kleinen Becken macht in einzelnen Fällen eine Operation notwendig. Gefährlich können Stieltorsionen gestielter subseröser Myome werden, ebenso wie plötzlich zunehmende Wandspannung bei interstitiellen Myomen und Achsendrehung des ganzen Uterus, welche dieselben akuten peritonitischen Symptome hervorruft, wie Stieltorsion und die hierdurch oft bedingten Ernährungsstörungen der Tumoren. Auch wurde gelegentlich tumorbedingter Ileus beobachtet (v. Mickulicz, Westphalen). Das gleiche schwere, oft fieberhafte Krankheitsbild wird in der Schwangerschaft öfter als sonst durch Totalnekrose interstitieller und subseröser Myome ohne Stieldrehung infolge der Ernährungsstörungen, welche die durch die Schwangerschaftsverschiebungen in der Uteruswand verursachte Abknickung und Verschließung der der Ernährung der Tumoren dienenden Gefäße bewirkt. Der Nekrose kann Vereiterung und Durchbruch in die Bauchhöhle folgen (v. Franqué, Wood, Camppell). Zur Erhaltung der Schwangerschaft haben Liepmann und Pérey die Entfernung noch nicht infizierter nekrotischer Myome vorgenommen. Die oft weitgehenden Veränderungen der Myome, Verschiebung, Orts- und Formveränderungen am schwangeren Uterus bleiben ohne Erscheinung, indem die ursprünglich den Geburtskanal durch Lage im kleinen Becken verschließenden oder einengenden Tumoren in der Eröffnungs-

periode plötzlich in das große Becken emporwandern und so den Geburtskanal freigeben können. Submuköse Myome können vor und nach der Geburt des Kindes ganz oder teilweise ausgestoßen werden (Coester).

Die Diagnose der Komplikation kann erschwert sein, wenn vorhergehende unregelmäßige Blutungen während der Schwangerschaft nicht ausbleiben. Die allergrößte Zahl der Schwangerschaften verläuft jedoch ungestört. Küstner sah nur in 0,68% der Myomfälle unter 25 000 Geburten, Campbell in John's Hopkins Hospital nur in 0,43% der Aufnahmen ernstere Störungen.

Die Bedeutung der Myome für die Geburt ist wiederum nach Sitz und Größe der Myome zu bewerten. Nach einer früheren Statistik von Schauta trat in 60% der mit Myom komplizierten Schwangerschaften Spontangeburt ein, was dafür spricht, daß in der größten Zahl der Fälle die Myome auf den rein mechanischen Geburtsverlauf gar keinen Einfluß haben. In vielen Fällen, zumal bei Myomsitz am Corpus uteri, wird daher selbst bei großen und multiplen Myomen eine Beeinträchtigung des Geburtsverlaufs nicht zu erwarten sein. Anders jedoch, wenn der Sitz des Myoms an der Cervix uteri zu einer Raumbeschränkung im Beckeneingang führt oder aber die erhebliche Größe des Myoms eine Geburt des Kindes durch den Beckenkanal unmöglich macht. Subseröse oder interstitielle Cervixmyome werden im allgemeinen, wenn sie nicht tief in das Becken hineinreichen, bei wachsendem Uterus aus dem kleinen Becken emporsteigen. Tun sie dies nicht spontan, so ist auch eine manuelle Reposition unter der Geburt nicht zu erwarten. Bei hierdurch bedingter dauernder Verlegung des Geburtskanals drohen alle Gefahren mechanischer Gebärunmöglichkeit: Uterusruptur, Sepsis und Absterben des Kindes.

Ohlshausen fand, daß submuköse und interstitielle Myome erheblichen Einfluß auf die Kindslagen hatten. Er fand 54% Kopflage, 24% Beckenendlage und 19% Querlagen. Ebenfalls beobachtete er ein auffällig häufiges Vorkommen von Placenta praevia. Troell fand 5,6% Beckenendlage, 2,2% Querlagen, Scipiades 13% Beckenendlagen und

9,7% Querlagen. Auch wurde häufig Nabelschnur- bezw. Extremitätenvorfall beobachtet. Wehenschwäche trat in allen Geburtsperioden bei myomatösem Uterus auf, und atonische Blutungen können bei mangelnder Rekontraktion des Uterus, infolge der myomatösen Uteruswand größte Gefahren heraufbeschwören. Auch partielle Lösung und Retention der Placenta bei Sitz über dem Myom und Blutungen aus der Placentahaftstelle wurden beobachtet. Im Wochenbett können die schon in der Schwangerschaft mangelhaft ernährten oder während der Geburt stark gequetschten und durchbluteten Geschwülste gangränös oder infiziert werden, vereitern oder verjauchen.

Diese angeführten Komplikationen und Gefahren sind jedoch nur Ausnahmefälle und als solche zu bewerten. Im allgemeinen wird, wie schon erwähnt, die Geburt ohne bemerkenswerte Störungen verlaufen. Man wird daher auch erst eine dieser Komplikationen abwarten, um dann die gewöhnlichen geburtshilflichen Operationen am schwangeren myomatösen Uterus auszuführen. Die Abtragung gestielter, Auskernung der nicht breitbasig aufsitzenden Myome nach Laparotomie hat oft zum Erfolg geführt. Bei multiplen Myomen wird die abdominale Totalexstirpation anzuwenden sein. Bei Gebärunmöglichkeit soll von gewaltsamen Repositionsversuchen des Tumors, ebenso wie von gewaltsamer Geburt des Kindes am Tumor vorbei, abgesehen und an Schnittentbindung mit gleichzeitiger Myotomie gedacht werden. Auch große operative Eingriffe ergeben nur geringe Mortalität der Mütter und meist sind die Kinder zu erhalten. Die Sectio Caesarea ist stets einer gewaltsamen Entbindung per vias naturales vorzuziehen, da letztere das Kind opfert und durch Quetschung der Weichteile und Geschwulstmassen die Mutter leicht tödlich verletzt.

Im Wochenbett muß, sobald Anzeichen auf beginnende Nekrose oder Infektion der Geschwulst auftreten, der myomatöse Uterus meist total exstirpiert werden.

Die Komplikation mit anderen Tumoren.

Außer diesen beiden Geschwulstarten gibt es gelegentlich andere Neubildungen oder Veränderungen im Beckenraum, die Schwangerschaft wie Geburt außerordentlich komplizieren und ebenso wie die oben besprochenen Neoplasmen schwerste Gefährdung für Mutter und Kind bedeuten. Es wurden die verschiedenartigsten, von dem normalen Befund abweichenden Bildungen und Lageveränderungen als Geburtskomplikationen angetroffen. Da die dann meist vorgenommenen Versuche der Reposition des Geburtshindernisses scheiterten, mußte operative Entbindung vorgenommen werden. Man fand als Geburtshindernis große Fibroide, Sarkome und Karzinome, sowie Osteochondrome der Beckenknochen (Berry, Blakaby, Martin, Mayer), Karzinome und Fibrome des Rektums, metastatische Douglastumoren, Neurofibrome des nervus ischiatikus und des Plexus sacralis und uterinus. Sarkome der Drüsen, tuberkulöse Lymphdrüsentumoren waren ebenso Anlaß zu operativem Eingreifen wie Mesenterialtumoren (Vozza), Wandermilz (Eerland), Nierendystophie (Hohl, Hugenberger), Leber- und Milztumoren (Ahlfeld, Sadler), Kot- und Blasensteine (Aburel), Echinococcusblasen (Sadler, Hausmann), Menigocele sacralis anterior (Löhlein) und Douglasabszeß (Grundfeld). Bei Scheidentumoren konnte wiederholt die Geburt nach Entfernung des Tumors spontan oder operativ zu Ende geführt werden (Fischer, Reeb, Spitzer).

In der Therapie verfährt man mit diesen Tumoren, wie mit den oben ausführlicher besprochenen. Ein operatives Vorgehen wird bei Mißlingen von Repositionsversuchen oder bei Gefährdung der Gravidität geboten sein. Hat die Radikaloperation bei Malignität der Neubildung Aussicht auf Erfolg, so ist sie selbstverständlich auszuführen. Man hat auch bei den letztgenannten Tumoren, ebenso wie bei den als solche angesprochenen Lageveränderungen der Organe, mit einem Eingreifen nicht zu lange zu warten, da auch bei diesen Komplikationen öfter Uterusruptur, Absterben des Kindes und septischer Tod der Mutter beobachtet wurden.

Die Komplikation von Schwangerschaft und Geburt mit Ovarialtumoren.

Die Zahlenangaben über die Komplikation von Schwangerschaft mit Geschwülsten der Eierstöcke sind recht unterschiedlich, wie aus der folgenden Zusammenstellung der Ergebnisse der einzelnen Autoren zu ersehen ist.

Gorizontoff gibt die Komplikation noch mit 2,8% aller Schwangerschaften an, Martin noch mit 1,8%, während Pfannenstiel mit 0,57%, Siegel mit 0,46%, Löhlein mit 0,15%, Váró mit 0,13%, Kratochwill mit 0,1%, Stübler-Brandeß mit 0,09%, Sahnwaldt mit 0,08%, Riemann mit 0,05% und endlich Norris mit 0,03% die Komplikation des Zusammentreffens von Eierstockstumoren und Schwangerschaft in ihrer Häufigkeit als in recht bescheidenen Grenzen bleibend angeben können.

Die im Eierstock vorkommenden Geschwülste können sowohl aus der epithelialen wie aus der Bindegewebsreihe stammen und endlich auch Abkömmlinge aller drei Keimblätter enthalten. Aus der epithelialen Reihe sind Cystome und Karzinome, aus der Bindegewebsreihe die Fibrome und Sarkome, als letzte Gruppe schließlich die Dermoide oder Terratome zu nennen. Stübler und Brandeß untersuchten das Verhältnis der einzelnen Tumorformen in ihrer Häufigkeit zueinander und fanden in 58,8% der Fälle Cystome, in 28,1% Terratome, in 3,3% Fibrome und in 5,8% maligne Tumoren. Bei ihrem Material von 49 Fällen fanden sie 22 Dermoide, 11 Pseudomucincystome, 2 papilläre Cystadenome, 10 Cystoma serosum simplex, 1 Fibrom, 1 Sarkom, 1 karzinomatöses Pseudomucincystom und 1 karzinomatöses papilläres Cystadenom. Küstner fand meist Pseudomucincystome und Dermoide, dagegen seltener seröse Cystome, einfache Ovarialcysten und Follikelluteincysten. Ebenfalls kommen Parovarialcysten vor. Meist besteht Einseitigkeit der Neubildung. Die Zahl der doppelseitigen, dann meist malignen Eierstocksgeschwülste ist nicht sehr häufig. Bei allen diesen statistischen Angaben ist zu bemerken, daß nur die klinisch diagnostizierten Geschwülste angegeben werden und nicht ihr Gesamtvorkommen.

Inwieweit die Ovarialtumoren von Bedeutung für das Zustandekommen einer Schwangerschaft sind, und ob sie als konzeptionserschwerend oder gar verhindernd angesehen werden müssen, ist eine unklar zu beantwortende Frage. A. Mayer hielt die Konzeptionsaussichten bei Ovarialtumoren für etwas vermindert. Stübler und Brandeß fanden unter den an Ovarialtumoren erkrankten Frauen 14,5% steril, während sie sonst nur eine Sterilität von 6,1% beobachteten. Aber selbst bei doppelseitigen Eierstocksgeschwülsten wurde keine Konzeptionsbehinderung als notwendige Folge der Entartung angesehen, solange noch funktionstüchtiges Ovarialgewebe vorhanden war. Daß das Vorkommen maligner Tumoren bei Schwangerschaft so selten ist, muß mit dem wahrscheinlich besonders nachteiligen Einfluß der malignen Neubildung auf die Konzeption begründet werden. Selbstverständlich können auch rein mechanische Ursachen eine Konzeptionserschwerung bedeuten. Durch Ovarialblastome hervorgerufene Uterusverlagerungen und endometrische Veränderungen — als Folge einer Torsion oder Retroversion des Uterus — können die Einbettung des Eies verhindern. Ebenso wird eine tumorbedingte Tubenabknickung eine Vereinigung von Ei und Sperma, wenn nicht ganz unmöglich machen, so doch außerordentlich erschweren können.

Daß das Vorhandensein eines Ovarialtumors die extrauterine Einbettung des Eies begünstigt, wird von einigen Autoren bestritten. Martin fand jedoch unter 70 Fällen von durch Ovarialtumoren komplizierter Schwangerschaft 15 mal Tubargravidität, was immerhin bedeutsam sein dürfte.

Der Eintritt einer Schwangerschaft bedeutet bei bestehendem Ovarialtumor eine ernst zu bewertende Erhöhung der Beschwerden und Gefahren, denen die Patientin ohnehin ausgesetzt ist. Die Ovarialtumoren erfahren im allgemeinen während der Schwangerschaft teils mehr, teils weniger große Wachstumsförderungen. Und diese Wachstumsförderung erfahren nicht nur die cystischen Tumoren, die durch rasche Vermehrung ihres Inhaltes schwerste mechanische Störungen bewirken können, sondern auch die soliden Tumoren. Fehling, Ohlshausen, Pfannenstiel, Schauta, Spie-

gelberg u. a. begründen dies Wachstumsbestreben der Tumoren mit der durch die Schwangerschaftshyperämie bedingten besseren Ernährung. Löhlein, der ebenso wie Williams, derartiges Tumorwachstum nicht bemerkt hat, widerspricht der oben dargelegten Auffassung, indem er anführt, daß die Hyperämie nur den Uterus betreffe und nicht die während der Schwangerschaft ruhenden Ovarien. Dies ist allerdings eine Begründung, die auf Grund der Untersuchungen Aschheims und Zondeks als widerlegt betrachtet werden muß. Martin und Spenzer teilen sogar mit, daß ihnen im Gegenteil eine Schrumpfung bezw. Verkleinerung des Tumors während der Schwangerschaft aufgefallen sei.

Die maligne Entartung der Ovarialtumoren während der Schwangerschaft, die nach Jetter 6,6%, nach Orgler und Graefe 1,4% betragen soll, ist unwahrscheinlich, besonders im Hinblick auf die relativ große Seltenheit der Komplikation maligner Ovarialtumoren mit Gravidität. Daß die Schwangerschaft selbst Anlaß zu Tumorbildung sein soll, wird von A. Mayer für Corpus luteum-Cysten und von Küstner nur für Follikel und Luteinzellencysten als möglich angenommen.

Das Wachstumsbestreben erfährt besonders bei den malignen Neubildungen in der Schwangerschaft nach den Feststellungen von Bircher, Kamniker und Spiegelberg eine Förderung. Graefenberg unterstützt diese Annahme besonders für die karzinomatös entarteten Tumoren. Die Neigung der Karzinome zu excessivem Wachstum während der Schwangerschaft beruht nicht nur auf der durch die Schwangerschaftshyperämie hervorgerufenen Ueberernährung der Geschwulstzellen, sondern in erster Linie auf der durch die Schwangerschaft bedingten Schwächung des Gesamtorganismus. Graefenberg stützt sich bei dieser Feststellung auf die Ergebnisse der Untersuchungen von Brieger und Trebing, die eine deutliche Erhöhung des Antifermentgehaltes bei Karzinomkranken feststellten. Der vermehrte Gehalt des Antitrypsins im Blute der Karzinomkranken beruht auf einer entsprechenden Zufuhr tryptischer Stoffe, die nach v. Bergmann in den tryptischen Enzymen der Karzinomzellen zu

suchen ist. Diese Karzinomtrypsine lösen in dem befallenen Organismus die Bildung spezifischer Antitrypsine aus. Graefenberg beobachtete nun, daß bei Schwangeren der Gehalt des Blutes an Antitrypsin um das Doppelte gegenüber der Norm erhöht ist. Er konnte die Erhöhung des Antifermentiters während der ganzen Gravidität nachweisen. Erst nach Ausstoßung der Frucht sinkt er langsam zu seinem Normalwert ab. Somit ist festgestellt, daß sowohl Schwangerschaft wie Karzinom die auffällige Vermehrung der Antitrypsine im Blut gemeinsam ist. Bei beiden ist dies die Folge eines Importes tryptischer Enzyme. Diese doppelte Schädigung des Individuums durch Schwangerschaft und Karzinom erfolgt durch die Summierung der tryptischen Karzinomfermente mit dem Choriontrypsin der Fruchthüllen in einem Grade, daß die Produktion der spezifischen antitryptischen Antikörper diesem Ansturm nicht mehr standhält. Eine Antifermentreaktion, die sonst genügt hätte, um die Karzinomtrypsine noch eine gewisse Zeit in Schranken zu halten, ist zu schwach, um die Summe der Trypsine des Karzinoms und der Fruchthülle zu paralysieren. Wenn daher die Karzinomzelle in ihrem Wachstum durch den Organismus nicht mehr gehemmt werden kann, so ist während der Schwangerschaft dem excessiven Wachstum des Tumors kein Hindernis entgegenzustellen. Deshalb wird gerade bei Schwangerschaft immer ein rasches Fortschreiten oder ein plötzliches Einsetzen der klinischen Symptome bösartiger Tumoren beobachtet (Graefenberg).

Barjaktarowitsch beobachtete, daß ebenso häufig, wie Ovarialtumoren während der Gravidität durch zunehmendes Wachstum gefunden werden, eine Entwicklung bezw. Größenzunahme derselben erst nach der Schwangerschaft stattfindet. Pfannenstiel und Spenzer nehmen an, daß die postpuerperale Zeit, ebenso wie das Puerperium selbst, einen Antrieb zur Proliferation abgebe. Veröffentlichungen von Esau, Puppel, Weißwange, Kamniker, Meyer-Wildissen u. a. lassen den Schluß zu, daß die Schwangerschaft die Metastasierung in und von den Ovarien außerordentlich begünstigt. Daß zudem gerade die Ovarien bei vorhandenem Karzinom anderer Organe leicht in der Schwangerschaft

metastatisch erkrankten, ist unter anderem von M. Kohlmann berichtet worden.

Bei Fortschreiten des Tumorwachstums liegen in der Bauchhöhle zwei ständig an Umfang zunehmende Tumoren, die hochgradige Ausdehnung des Leibes hervorrufen und die ohnehin bestehenden Schwangerschaftsbeschwerden mechanischer Art erheblich erhöhen. Es kann zu Atembeschwerden infolge Hochstand des Zwerchfells kommen, und demzufolge zu Kreislaufbeschwerden, zu Stauungserscheinungen und infolge der peritonealen Reizung zu Ascites (Spiegelberg). Durch enormes Tumorwachstum herbeigeführte Raumbeengung hat nur selten zu Uterusruptur geführt. Auch tumorbedingte Ruptur der Harnblase wurde nur selten gefunden.

Von größter Bedeutung für die Schwangerschaft ist die Lage des Tumors. Ein zu Beginn der Schwangerschaft im kleinen Becken liegender Tumor kann mit wachsendem Uterus in das Abdomen gezogen werden oder aber er verbleibt in dem kleinen Becken, da ihm aus den verschiedensten Gründen, wie Verwachsungen und intraligamentärem Sitz, der Weg in die Bauchhöhle nicht möglich ist. Der Uterus wächst dann an ihm vorbei. Lag der Tumor bereits im Bauchraum, dann entwickelt sich der Uterus unter ihm. Ob nun der schwangere Uterus den Tumor beiseite drängen kann, hängt von der Tumorbeweglichkeit im Bauchraume ab. Die Geschwulst kann den Uterus in Retroflexion drängen und den retroflektierten Uterus an seiner Spontanaufrichtung behindern. Es ist dies keine seltene Ursache für einen Abort. Auch der Druck des Neoplasmas auf die retrocervikalen Ganglien kann die Ausstoßung der Frucht bewirken. Im allgemeinen können Ovarialblastome das Fortbestehen der Gravidität in Frage stellen. Stauungen und retrouterine Lage des Tumors können eine Einengung des schwangeren Uterus und damit die Gefahr des Abortes herbeiführen. Neben der Abortgefahr ist der in Retroversion gedrängte schwangere Uterus gelegentlich Anlaß zu Blasen- und Mastdarmbeschwerden.

Die Häufigkeit des Abortes und der Frühgeburt wird von Jetter und Remy mit 17%, von Martin mit 10%, von Williams mit 12%, von Stübler und Brandeß mit

7,5% angegeben, und in Verbindung mit dieser Zahl die Feststellung, daß eine erhöhte Abortgefahr bei Ovarialtumoren nicht vorliegen muß.

Der klinische Verlauf der mit Ovarialblastomen komplizierten Gravidität kann ohne jede Besonderheit sein, wenn der Tumor nicht groß ist und der Uterus nicht von ihm beeinträchtigt wird. Im Beginn einer Schwangerschaft sind gewöhnlich keine Anzeichen eines Ovarialtumors vorhanden. Doch schon nach wenigen Monaten sind die Tumoren oft schon bei äußerer Palpation zu finden. Und diese Größe der Geschwülste ist es, die dann oft die Indikation zum Eingreifen ist. Die bereits bestehenden Schwangerschaftsbeschwerden werden erhöht und die durch die Geschwülste bedingte Raumbeengung führt zu Schmerzen, zu Atemnot und zu Kreislaufstörungen. Oedeme der Extremitäten und Bauchdecken treten oft in Erscheinung. Es handelt sich hierbei meist um Cystadenome, die infolge ihrer beträchtlichen Größe zu schweren Komplikationen führen.

Die für die Frauen und die Schwangerschaft ernsteste Gefährdung stellt die Stieltorsion der Eierstockgeschwülste dar. Nach Ohlshausen beträgt sie 8%, Kerr gibt 12% Stieldrehungen in der Schwangerschaft und 20% im Puerperium an. Thornton und Küstner trafen in 10%, Martin in 20% Stieltorsion bei Graviden. Williams hält die Stieldrehung für dreimal so häufig in der Schwangerschaft als ohne dieselbe. Pfannenstiel hat derartige Häufigkeit während der Schwangerschaft nicht bemerkt, aber dafür umso mehr diese ernste Gefährdung im Wochenbett. Während der ersten Hälfte der Schwangerschaft wird die Stieltorsion mit ihren Begleiterscheinungen am häufigsten beobachtet, eine Tatsache, die mit dem Emporsteigen des Tumors in den Bauchraum und der dadurch gegebenen größeren Beweglichkeit in Zusammenhang zu bringen ist. Auch die Dehnungsfähigkeit der Bauchdecken während der Schwangerschaft gestattet dem Neoplasma Lageveränderungen mancher Art. Küstner, der unter 19 Fällen 9 Stieldrehungen von über 180° sah, in einem Fall war auch der Uterus um 180° mitgedreht, hielt nicht den wachsenden Uterus für den Grund der

Häufigkeit der Torsionen. Nein, gerade das Vorhandensein zweier Raum beanspruchender Körper, des schwangeren Uterus und des Ovarialtumors, beschränkt die Mobilität des Ovarialtumors derart, daß andere Kräfte für die Stieldrehung verantwortlich zu machen sind. Küstner sah hierfür dieselben Kräfte wirken, die auch außerhalb der Gravidität Anlaß zu Stieldrehungen sind: Stellungs- und Lagewechsel des Körpers, welche sich dem Tumor mitteilen und ihn bleibende Stellungsänderungen vornehmen lassen. Pfannenstiel erklärt die Stieldrehung mit Organverschiebungen innerhalb der Bauchhöhle mit Auszerrung des Tumorstiels und der größeren Beweglichkeit des Tumors. Ebenso können auch noch ungleichmäßiges Tumorwachstum, vielleicht auch noch Darmbewegungen die Stieldrehung bewirken. Bei einer plötzlichen Torsion treten sehr schwere Symptome ein, die Kranke sinkt, von heftigstem Schmerz überwältigt, plötzlich zusammen. Eine Wiederaufrichtung ist unmöglich. Starker Kollaps, peritonealer, sehr beschleunigter Puls, Uebelkeit, Erbrechen und Schweißausbruch sind Zeichen des peritonealen Schocks. Die durch die Torsion bedingte Zerrung am Parietalperitoneum ist Ursache der starken Schmerzen. Oft wurde die Geschwulst bis zu diesem Krankheitsbild noch nicht diagnostiziert. Die Folgen der Stieldrehungen sind dieselben wie die der Torsion bei Nichtgraviden: Blutungen in die Tumoren, Ernährungsstörungen, Nekrosen. Kommt es nicht zur Nekrose, dann hat die Stieldrehung gewöhnlich eine Adhäsivperitonitis im Bereich der Tumoroberfläche zur Folge, Verklebung des Tumors mit den benachbarten Eingeweiden, mit Netz- und Darmabschnitten (Küstner). Auch Vereiterung und Verjauchung infolge der Infektion vom Darm her mit meist septischer Peritonitis führen oft zum Tod. Ist Stieltorsion eingetreten, so treten peritonische Erscheinungen, hochgradige Schmerzen, Empfindlichkeit des Tumors und Fieber auf, so daß auch hier die Gefahr vorzeitigen Weheeintritts und damit vorzeitiger Fruchtausstoßung vorliegt. v. Franqué errechnete die Gefahr der Schwangerschaftsunterbrechung bei Stieltorsion auf 17%. Bei allmählicher Stieldrehung sind alle Beschwerden weniger heftig. Auffallend ist jedoch immer der große Schmerz an der Tor-

sionsstelle. Löhlein hebt die Unterbrechung der Blutzufuhr infolge von Dislokation der Geschwulst hervor. Die hin und wieder außerhalb der Schwangerschaft beobachtete Rückbildung der Stieldrehung ist intra graviditatem noch nie beobachtet worden. Die Prognose der Stieltorsion ist immer sehr ernst zu stellen.

Eine Ruptur der Tumoren kommt meist in der zweiten Hälfte der Schwangerschaft, entweder spontan oder nach allmählicher Erweichung der Tumorwandung vor. Williams fand unter 375 Fällen 3,5% Tumorruptur gegenüber 2,4% bei Nichtschwangeren. Die Tumorruptur, die hauptsächlich cystische Tumoren während der Schwangerschaft betrifft, ist leicht aus der Kompression, der Uterus und Tumor im zweiten Teil der Schwangerschaft gegenseitig ausgesetzt sind, zu erklären. Auch Fallen, Stoß gegen den Leib und rohe Untersuchung sind als Ursache für Rupturen zu werten. Je nach der Art und Menge des Inhaltes des Tumors können in der Folge der Ruptur mehr oder weniger ernste Erscheinungen auftreten. Infektion und nachfolgende Peritonitis führen oft zum Tod. Treten diese Umstände nicht ein, besteht noch immer die Gefahr der Implantationsmetastasen. Rupturen wurden beobachtet von Coover, Custom, Dannforth, Davis, Democh, Dührßen u. a.

Eine weitere Gefahr ist in der Blutung in den Tumor zu suchen, die durch schnelles Tumorwachstum und Platzen der Zwischenwände bei multilokulären Cysten entsteht. Daß somit das Vorhandensein von Ovarialtumoren geeignet ist, dem Kreislauf erhebliche Blutmengen zu entziehen, ist ein erneutes Gefahrenmoment für eine bestehende Schwangerschaft. Engelbrecht berichtet über einen Fall schnell wachsenden Ovarialtumors, der vom linken Ovar ausgehend, teilweise bereits karzinomatös entartet, vielkammrig und prall mit blutiger Flüssigkeit angefüllt war. Der Tumor hatte ein Gewicht von 7 kg und kam wegen erheblicher Atem- und Herzbeschwerden zur Operation. Engelbrecht errechnete die durch den Tumor entzogene Blutmenge auf 6,9 kg. Allerdings lag hier eine Schwangerschaft nicht vor.

Schließlich beobachtete Baron, daß der durch große Tu-

moren gesteigerte intraabdominale Druck zu Uterusprolaps in der Schwangerschaft und unter der Geburt führen kann.

Von größter Bedeutung sind die Ovarialtumoren für den Ablauf der Geburt. Wenn der Tumor nicht durch seine Größe Dyspnoe erzeugt und in der Austreibungsperiode die Kraft der Bauchpresse infolge Ueberdehnung des Leibes nicht ausfällt, kann die Geburt, wenn der Tumor nicht zu einer Verlegung des Geburtskanals Anlaß gibt, ohne Störung vor sich gehen. In der Bauchhöhle emporgestiegene Tumoren können große Ausdehnung erlangen, ohne mechanische Störungen der Geburt hervorzurufen. Oft gelangen sie daher erst nach der Geburt zur Kenntnis, da sie während Schwangerschaft und Geburt symptomlos blieben.

Eine große Gefahr besteht für Mutter und Kind in den kleinen im Becken liegenden Tumoren. Hat der Tumor seinen Sitz im kleinen Becken, so kann er, wenn nicht unter der Geburt seine Abdrängung in den Bauchraum erfolgt, zu den schwersten Geburtsstörungen Veranlassung sein. Auch die Gefahr der Schieflage des Uterus ist nicht von der Hand zu weisen. Es kann zur Abdrängung der vorliegenden Kindsteile sowie abnormer Lage und Haltung des Kindes, zu Vorfall der Nabelschnur und der Gliedmaßen kommen. Die öfter beobachtete Wehenschwäche wird von Kermauner nicht mit den Tumoren in Verbindung gebracht. Die Tumoren können ein unüberwindliches Geburtshindernis bedeuten und eine Entbindung auf natürlichem Wege unmöglich machen. Wird das Hindernis nicht erkannt, so kann es bei Anhalten der Wehen zur Ueberdehnung des unteren Uterinsegmentes kommen und der Cervix, so daß alle Zeichen drohender Uterusruptur vorhanden sind (v. Franqué, H. O. Neumann, Trillat, Walker u. a.), in deren Folge wird besonders bei Dermoiden tödliche Peritonitis beobachtet. Stillstand der Geburt nach Blasensprung erhöht die Gefahr der Infektion der Mutter und der Asphyxie des Kindes. Gelegentlich schieben die Wehen das Kind am Tumor vorbei oder letzterer entweicht unter dem Andrang des vorliegenden Kindsteiles nach oben, oder er wird so komprimiert, daß die Geburt des Kindes an ihm vorbei möglich ist. Selten jedoch, ohne nicht Mut-

ter und Kind zu schädigen. Auch wurden Fälle beobachtet, wo es unter dem Wehendruck zu Zerreißungen des hinteren Scheidengewölbes oder des Septum rectovaginale und des Rektums kam, so daß der Tumor per vaginam oder per anum vor dem Kinde geboren wurde (Berry, Björkenhein, Michaelis, Schauta, Traub u. a.). Auch vollkommener Abriß des nicht eingekeilten Tumors wurde beobachtet (Lomers). Oft waren gewaltsame Entbindungsversuche Anlaß zu diesen Komplikationen, die meist den Exitus der Mutter zur Folge hatten.

Andererseits bedeuten die Insulte, denen der Tumor während der Geburt ausgesetzt ist, eine erhebliche Gefahr. Mc. Kerron fand bei 183 Fällen 15 mal spontane Berstung der Neubildung. Für die Geburt selbst ist diese Selbsthilfe ja gut. Aber es kommt auf den Inhalt des Tumors an, ob durch ihn eine Infektion hervorgerufen wird, und dann muß wieder an die Gefahr der Implantationsmetastasen gedacht werden. Künstliche Blasensprengung oder Zangenversuch in Fällen, wo man den in das hintere Scheidengewölbe abdrängenden Tumor für die stehende Eiblase oder den kindlichen Kopf hält, können lebensbedrohliche Zustände hervorrufen. Mc. Kerron verlor von 28 Fällen sub partu 12 Mütter und 16 Kinder, Tornowski berichtete über ein Drittel mütterlicher Mortalität. Unter der Geburt kann es bei dem hierbei auftretenden Druck zu Blutungen und Nekrosen im Tumor kommen, die dann im Wochenbett außerordentlich gefährlich werden können. Infektion und Vereiterung sind die Folgen.

Die Prognose muß stets sehr ernst gestellt werden. Wird nicht eingegriffen, so gehen nach v. Winkel 40%, nach Spenzer-Wells 25%, nach Mc. Kerron 34%, nach Playfair 45%, nach Lindquist 50% Mütter und nach v. Winkel 67%, Mc. Kerron 48%, nach Pirsig 60%, nach Heiberg 75%, Kinder zu Grunde. Hegar und Kaltenbach geben 60% Normalgeburten bei Eierstocksgeschwülsten an, während Litzmann von 56 Geburten nur 10 normal verlaufen sah und Puch unter 445 Fällen 94% Geburtsstörungen feststellte.

Für Mutter und Kind hängt alles von der frühzeitigen

Diagnose ab, der dann operativer Eingriff zu folgen hat. Der Versuch, die Geburt am Tumor vorbei vonstatten gehen zu lassen, ergab nach Lindquist 28,75%, Müttermortalität und 14,29% Kindersterblichkeit. Meist waren Zerreißungen des Scheidengewölbes, des Rectums, des Tumors oder des Tumorstieles Anlaß zu tödlichen Blutungen. Jeder Versuch der Entbindung vor Beseitigung des Hindernisses ist also verwerflich und ein schwerer Fehler (v. Franqué).

Die Gefahr der Schädigung der Mutter durch Ovarialtumoren ist im Wochenbett keineswegs vorüber. Die rasche Kontraktur des Uterus, die Schlaffheit der Bauchdecken, die Zerrungen am Tumorstiel steigern die Torsionsgefahr gegenüber der Schwangerschaft nicht unerheblich. v. Franqué hält diese im Wochenbett um 20% höher als während der Gravidität. In dem durch den Geburtsvorgang komprimierten Tumoren kann es leicht zu Hämatomen, Ernährungsstörungen bis Nekrosen, und häufig zu Vereiterung und Verjauchung kommen. Ascendierende Infektion mit Durchbruch des Eiters in die Bauchhöhle waren oft Ursache des Todes der Wöchnerinnen. Unter den infizierten Fällen befinden sich auffälligerweise viel Dermoide. Selbst nach Fehlgeburt wurden Stieltorsionen beobachtet. Peritonitis infolge Torsion, Ruptur und Infektion mit Durchbruch in Darm, Rektum, Blase wurden wiederholt beobachtet. Auch erfolgte im Wochenbett hin und wieder Darmverschluß. Siegel und P. Müller fanden subinvolutio uteri mit Blutungen und Lochiometra infolge Cervixkompression durch Tumordruck. Die Sterblichkeit der Mütter ist größer als bei nicht schwanger Gewesenen, da die Kräfte zur Geburt und Schwangerschaft verbraucht wurden. Fehling und A. Mayer hielten die Gefahr der Stieldrehung im Wochenbett wegen der Schonung, die sich die Patientinnen auferlegen, für geringer als sonst und Grotenfeld stellte Abnahme der Stieldrehungen um 50% innerhalb des Wochenbettes fest.

Die Diagnose der Komplikation ist in Anbetracht der zahlreichen durch sie hervorgerufenen, durch entsprechend therapeutische Maßnahmen jedoch zu bannenden Gefahren außerordentlich wichtig. Die Palpation des Tumors mit vaginaler

oder rektaler Untersuchung wird oft zum Erfolg führen und eine Abgrenzung des schwangeren Uterus gegen den Tumor ermöglichen. Bei vorgerückter Schwangerschaft kann die Diagnose kleiner Tumoren sehr schwer sein, so daß diese häufig nicht erkannt werden. Bei beginnender Schwangerschaft und großen Tumoren kann wohl der Tumor erkannt werden, aber die Schwangerschaft wird übersehen, besonders dann, wenn der Tumor dem Uterus fest aufsitzt oder er an Blutungen beteiligt ist, die dann trotz Gravidität nicht aufhören. Dann wird erst nach Laparotomie die Schwangerschaft erkannt. Liegt der Uterus oberhalb des Beckens, dann ist die Differentialdiagnose Extrauteringravidität mit oder ohne Kapselaufbruch in Betracht zu ziehen. Pralle Konsistenz, Straffheit der Wandungen, palpatorische Umgrenzbarkeit, gewisse Mobilität lassen ein Neoplasma vermuten. Doch können auch hier Fehldiagnosen vorkommen und nicht selten wurde das nicht schwangere Horn eines Uterus bicornis als Ovarialtumor gedeutet. Narkoseuntersuchung und Röntgenaufnahme, letzten Endes auch Probelaparotomie können erst die richtige Diagnose ermöglichen. Ist das Becken von einer Geschwulst ausgefüllt, so muß festgestellt werden, ob diese der retrovertierte flektierte Uterus ist, oder ob außer ihm oberhalb des Beckens noch ein Tumor festzustellen ist. Ist dies der Fall, dann bedarf es der Feststellung, welcher von beiden Tumoren der Uterus, und welcher das Neoplasma ist. Eine Punktion kann als differentialdiagnostisches Mittel zur Extrauteringravidität angewandt werden. Die Natur des Ovarialtumors ist nicht immer klarzustellen. Vermehrte Leucocytenzahl und Unbeweglichkeit im Becken lassen einen entzündlichen Prozeß wahrscheinlich erscheinen. Doch überschreitet dieser nur selten Kindskopfgröße. Auf histologische Diagnose kann im allgemeinen verzichtet werden, da die Indikation auf Exstirpation des Tumors nicht bloß durch den geweblichen Charakter, sondern auch durch die Steigerung der aus pathologischer Verlagerung des Tumors, also Stieltorsion, und Einkeilung im Becken erwachsenden Gefahr gegeben ist. Peritonitis als Folge der Torsion, Intracystische Blutungen und Tumorberstung erschweren die Diagnose. Oft muß sich die Diagnose

des Tumors auf für die bestehende Schwangerschaft ungewöhnliche subjektive Beschwerden stützen. Leichtere Beschwerden werden im allgemeinen der bestehenden Schwangerschaft zugerechnet und lassen selten den Verdacht auf Tumor aufkommen. Dies geht ja auch daraus hervor, daß ein Großteil der Ovarialtumoren in der Gravidität nicht diagnostiziert und erst unter der Geburt oder gar im Wochenbett erkannt wird. Ausgesprochene Schmerzen braucht der Tumor nicht hervorzurufen. Er wird jedoch, besonders bei einiger Größe, durch Druck, Verdrängungs- und Stauungserscheinungen, die dann durch Zwerchfellbehinderung, Atembeschwerden, Störungen des Kreislaufs und des Verdauungstraktes und Oedeme der Extremitäten im Gefolge haben, eine Diagnose auf Tumor wesentlich erleichtern. Vor dem Uterus liegende Tumoren werden an der durch sie bedingten Verlagerung oder Verdrängung des Corpus oder der Cervix zu erkennen sein. Hinter dem Uterus liegende Geschwülste werden bei rektaler Untersuchung meist nicht verfehlt. Schließlich können noch durch Anhaken der Portio die Lagenverhältnisse derart verändert werden, daß nun eine klare Diagnose gestellt werden kann.

Differentialdiagnostisch werden Hydramnion, Hämatocele retrouterina, Zwillinge, ferner im Beginn der Schwangerschaft Extrauteringravidität in Frage kommen. Die Diagnose der anderen oben angeführten, tumorbedingten Komplikationen ergibt sich aus ihren Symptomen. Doch auch hier treten öfter wieder differentialdiagnostische Möglichkeiten auf, wie man z. B. bei Stieltorsion an Perforationen (ulcus duodeni, ulcus ventriculi, Appendix), Ileus und Tubenruptur denken kann. Für die Entscheidung, ob ein Ovarialtumor gutartig oder bösartig ist, gibt es nur einen sicheren palpatorischen Anhaltspunkt, das sind die vom hinteren Scheidengewölbe aus fühlbaren metastatischen Douglasknollen. Alles andere ist nicht eindeutig, weder die sonst für Karzinom sprechenden Merkmale wie Appetitlosigkeit, Kachexie, Erweiterung der Hautvenen, noch Ascites, Doppelseitigkeit, Höckrigkeit und schnelles Wachstum. Dieses sichere diagnostische Zeichen für die Bösartigkeit einer Ovarialgeschwulst ist natürlich nicht bei allen malignen Ovarialtumoren vorhanden und kann auch mißdeutet

werden (Retrocervicale Endometriosis, Tuberkelknötchen bei Bauchfelltuberkulose). (Stoeckel.)

Unter der Geburt wird die Ergebnislosigkeit der Wehen, Vorwölbung des Douglas durch den Tumor und Hochstand des äußeren Muttermundes die Diagnose Ovarialtumor erleichtern. Selbstverständlich können auch hier diagnostische Irrtümer vorkommen.

Therapie bei Komplikation von Schwangerschaft und Geburt mit Ovarialtumoren.

Ist die Diagnose des Ovarialtumors als gesichert anzusehen, so erhebt sich die Frage, welche Therapie einzuschlagen ist. Nachdem sich die Ergebnisse der in der Schwangerschaft vorgenommenen operativen Eingriffe zur Entfernung der erkrankten Ovarien derart gebessert haben, daß die Ovariotomie während der Schwangerschaft keine erhöhtere Gefahr für die Patientin bedeutet, als außerhalb der Schwangerschaft, ist die Ovariotomie als unbedingte Therapie anzugeben, besonders auch, weil man nie mit Sicherheit vor der Operation sagen kann, ob der Tumor gutartig oder bösartig ist. Die früher öfter angewandte Punktion der Tumoren wird von Stoeckel und den meisten Autoren entschieden abgelehnt. Ja, Stoekkel bezeichnet sie geradezu als Betrug und zwar einen Betrug, der sehr gefährliche Folgen für die Patientin haben kann. Heilung wird vorgetäuscht, stattdessen sammelt sich bald wieder Flüssigkeit an, bezw. der austretende Cysteninhalt kann in die Bauchhöhle kommen, was bei vereiterten Cysten und auch bei Dermoiden Peritonitis und Exitus zur Folge hat. Auch ist hier wieder mit Implantationsmetastasen zu rechnen. Eine Punktion ist daher, wenigstens in der Schwangerschaft, durchaus zu verwerfen.

Der früher gefürchtete postoperative Abort, der noch von Fehling mit 23,4% und Wähner mit 27,8% angegeben wurde, ist in der neueren Zeit wesentlich seltener geworden. Stübler und Brandeß geben 17,1%, Sahnwaldt und Küstner 10,52%, Mc. Kerron 10%, Váró, Gorizontoff u. a. Autoren gaben noch niedrigere Abortzahlen an. Wenn

Kermauner die Zahl der Fehl- bezw. Frühgeburten bei abwartender Haltung mit 10—17% angab, so ist doch zu sagen, daß die geringen Gefahren eines operativen Vorgehens, verglichen mit mindestens der gleichen oder gar größeren Gefahr der Fehl- bezw. Frühgeburt bei abwartender Haltung, — ganz abgesehen von den anderen oben erwähnten Schwangerschaftskomplikationen — unbedingt schon während der Schwangerschaft zu operativem Vorgehen raten. Martin und Küstner konnten sogar durch Ovariotomie einen in Gang befindlichen Abort aufhalten.

Die mütterliche Mortalität, die in früherer Zeit mit 25 bis 50% angegeben wurde, konnte erheblich gesenkt werden. Dsirne gibt 5,9%, Wähmer 4%, Orgler 2,7%, Hoffmeyer 1,5%, Sahnwaldt sogar 0%. Küstner hält die Mortalität der Mütter bei mit Schwangerschaft komplizierter Ovariotomie keineswegs für größer als außerhalb der Schwangerschaft, Wertheim gab das Verhältnis der mütterlichen Mortalität bei Fällen, in denen kein Eingriff gemacht wurde, zu den Fällen, wo ovariotomiert wurde, mit 12,5% zu 2,1% an. Veit stellte die Prognose der intra graviditatem vorgenommenen Ovariotomie weit besser als außerhalb der Schwangerschaft, da es sich meist um jüngere, widerstandsfähigere Patienten handelte und im allgemeinen gutartige und leicht entfernbare Tumoren zur Operation kommen. Da demnach die Ovariotomie keine Gefahrerhöhung bedeutet, weder für Mutter noch für Kind, soll nach Küstner, Sahnwaldt, Nyström, Wiesinger u. a. die Operation zu jeder Zeit der Gravidität vorgenommen werden. Dieser Meinung stellten sich Unterberger, Clemenz, Graves u. a. als Verfechter der Born-Fränkl'schen Theorie entgegen, die die Ovariaotomie mit Rücksicht auf die bei früherem Operieren bemerkten, ihrer Meinung nach durch Entfernung des zur Einidation notwendigen corpus luteum bedingten Fehlgeburten, erst am Ende des zweiten bezw. am Anfang des dritten Schwangerschaftsmonats vornehmen wollen. Andererseits soll aber nach Möglichkeit die Operation spätestens in der ersten Hälfte der Schwangerschaft erfolgen, da nach Wähmer die Gefahr der Unterbrechung der Schwangerschaft,

entsprechend der sich steigernden Uteruserregbarkeit mit jedem Monat wächst, und im sechsten bis siebenten Monat bereits 44% beträgt. Da ja operative Eingriffe während der Schwangerschaft überhaupt ein gewisses Risiko für das Schwangerschaftsprodukt bedeuten, wird man aus diesem Grunde immer den Eingriff gegen die drohenden Gefahren streng abwägen müssen, besonders dann, wenn die bestehende Schwangerschaft die erste und durch evtl. doppelseitige Ovariotomie die Möglichkeit einer nochmaligen Konzeption ausgeschaltet ist (M. Chait). Bei Ovarialtumoren, die erst in der zweiten Hälfte der Schwangerschaft diagnostiziert werden, mag die Forderung Horridges berechtigt sein, die Operation erst dann auszuführen, wenn die Lebensfähigkeit des Kindes weitestgehend gesichert zu sein scheint, falls nicht lebenswichtige Interessen der Mutter dem entgegenstehen. Ebenso hält Fehling die Tatsache vor Augen, daß bei bis dahin kinderlosen Ehen bis zur Lebensfähigkeit bezw. zum Graviditätsende mit der Ovariotomie gewartet werden soll, wenn nicht vorherige Operation unbedingt notwendig ist. Das von Frankel und Polano im Anschluß an Ovariotomie berichtete Verschwinden einer frühen Gravidität wurde von Kermauner für unwahrscheinlich gehalten und für hormonalbedingte Veränderungen des Uterus, evtl. unter Einfluß des bestehenden Blastoms erklärt.

Bei malignen Tumoren ist der Zeitpunkt des Eingreifens ganz davon abhängig, ob die Mutter noch durch eine Operation gerettet werden kann oder nicht. Hesselbach und Weißwange setzen das kindliche Leben in solchen Fällen besonders hoch ein und empfehlen deshalb entsprechendes Abwarten. A. Mayer operiert nur dann, wenn der Mutter dadurch sicher geholfen werden kann. Bei früherem Operieren wird die Frage zu erörtern sein, ob nur Geschwulstentfernung oder Radikaloperation zu erfolgen hat. Hier wird der Wunsch der Eltern nach dem Kind berücksichtigt werden müssen. Soll die Mutter gerettet werden, so empfiehlt Kermauner Radikaloperation mit anschließender Bestrahlung.

Als Operationsweg wird die Laparotomie zu wählen sein, da hier die Uebersicht und Beherrschung der Einzelheiten bes-

ser ist, als bei vaginalem Vorgehen. Auch die Unsicherheit der Diagnose spricht gegen die vaginale Operation, besonders wenn man an eine für Ovarialtumor angesehene Beckenniere oder das nicht schwangere Horn eines Uterus bicornis, an sakrale Meningozeln oder Neurofibrome des Sympthikus denkt. (Breitung, Pock, Sippel).

Der Annahme Fehlings, daß bei doppelseitiger Ovariotomie bei bestehender Gravidität der Uterus kaum imstande sei, noch auszutragen, weil der nicht schwangere Uterus bei Entfernung beider Ovarien seine Funktionstüchtigkeit einbüße, traten Straßmann, Mainzer und Loewenstein entgegen, die auf Grund ihres Materials zu der Schlußfolgerung kamen, daß das Fortbestehen der Schwangerschaft nach frühzeitig ausgeführter doppelseitiger Ovariotomie ebenso wie nach einseitiger, die Regel, eine vorzeitige Beendigung derselben die Ausnahme bildet, und somit auch die doppelseitige Ovariotomie für die bestehende Gravidität keine besondere Gefahrenquelle bedeutet.

Welche therapeutischen Maßnahmen soll man aber ergreifen, wenn der Tumor erst unter der Geburt als Komplikation auftritt oder aber, wie oben ausgeführt, der Geburt unüberwindliche Hindernisse entgegenstellt? Die als erste therapeutische Maßnahme oft versuchte Reposition ist selten von Erfolg gewesen. Mc. Kerron gelang zwar der Versuch bei 60%, Horridge nur bei 33%, Fehling äußerst selten und A. Mayer überhaupt nicht. Lindquist hatte unter 99 Fällen nur 19 mal eine gelungene Reposition und nur drei Spontangeburten bei 7% Kindermortalität. Wiederholt erfolgte Ruptur der Geschwulst. Daher rät H. O. Neumann, lieber alle Manipulationen zu unterlassen, zumal ja auch die Gefahr der Tumorruptur, der Infektion und der tödlichen intraperitonealen Blutung aus Rissen der Geschwulst oder ihrem Stiel stets zu bedenken ist. Fehling und A. Mayer berichteten bei diesem Vorgehen von 8—15% mütterlicher Mortalität. Auch der Augenblickserfolg der Reposition, der die Geburt des Kindes auf natürlichem Wege erlaubt, kann zu unangenehmen Komplikationen in der Nachgeburtsperiode führen, indem der seine Lage wieder einnehmende Tumor die

Ausstoßung der Placenta unmöglich macht. Treub ermittelte nach gelungener Reposition eine Mortalität von 14,7% bei den Müttern und 13,1% bei den Kindern. Wenn man überhaupt sich entschließt, den Versuch einer Reposition zu machen, dann hat er in der schonendsten Form zu erfolgen. Bei gutartigen Cystadenomen kann auch Punktion als Mittel zur augenblicklichen Hindernisbeseitigung in Frage kommen. Da aber unbekannt ist, ob der Tumor nicht infektiöses Material enthält, ist im Anschluß an die Geburt des Kindes sofort die Tumorentfernung vorzunehmen. Bei Infektion des Geburtsschlauches wird man die abdominale Ovariotomie vornehmen, um anschließend die Geburt per vias naturales einzuleiten. Die Laparotomie ist erst vorzunehmen, wenn der Geburtskanal soweit gedehnt ist, daß die Geburt sofort nach beendeter Ovariotomie durch Zange oder Wendung erfolgen kann. Denn man kann den Patientinnen die Belastung der Austreibungsperiode bei frischer Laparotomiewunde nicht zumuten (Sandberg, Späth, Williams). A. Mayer verkleinerte bei seinen bereits infizierten Fällen den Tumor durch Punktion und schloß nach der Entbindung per vias naturales die abdominale Ovariotomie an. Bei langgestielten, das hintere Scheidegewölbe stark vorwölbenden, gut erreichbaren cystischen Tumoren empfahl v. Franqué die vaginale Ovariotomie nach Bumm, bei soliden Tumoren jedoch die abdominale Ovariotomie. Puch berichtet von 21 Fällen, Lindquist von 14, die ohne mütterlichen Todesfall verlaufend, anschließend einen Geburtsverlauf auf natürlichem Wege zuließen. Doch betrug die Kindermortalität 14%. Feste und fixierte, besonders aber maligne Tumoren, bei denen Reposition oder Entfernung unmöglich oder zu schwierig ist, verlangen stets die Laparotomie. Die Ovariotomie hat dann der Schnittentbindung zu folgen. Bei einer Kreißenden, bei der der Tumor in das Becken eingekeilt ist, wird man stets den Uterus durch Sectio entleeren, da sonst die Tumorexstirpation nicht vorgenommen werden kann, andererseits eine andere Entbindungsmöglichkeit nicht besteht.

Da die Ansicht vorherrschend ist, daß gerade das Wochenbett die Stieldrehung der Ovarialtumoren begünstigt und

außerdem die Gefahr der Tumorvereiterung besteht, wird zu möglichst baldiger Ovariotomie im Wochenbett zu raten sein, auf jeden Fall aber bevor die Entbundene die Klinik verläßt, sofern eben nicht durch die angedeuteten Komplikationen eine sofortige Entfernung angezeigt ist. Um der Infektionsgefahr vorzubeugen, ist stets die abdominale Ovariotomie auszuführen.

Fall der Marburger Universitäts-Frauenklinik.

Zu meinen Betrachtungen über die besprochenen Tumoren gab ein Fall der Marburger Universitätsfrauenklinik Veranlassung, dessen Verlauf in Kürze wiedergegeben werden soll.

Frau Th. E., 36 Jahre, Landwirtsfrau, V para, Gyn. Abtlg. Nr. 143/1935, Geb. Abtg. Nr. 465/1935.

Familienvorgeschichte: Mutter im Wochenbett nach Venenentzündung gestorben, zwei Brüder gestorben, 4 Geschwister und Ehemann leben und sind gesund. Keine erblichen Krankheiten.

Patientin selbst lernte rechtzeitig laufen und hatte angeblich keinerlei Kinderkrankheiten. Menarche mit 16 Jahren. Menstruation regelmäßig 28/4—5 Tage ohne Beschwerden. Nach Eintritt der Menstruation keinerlei Erkrankungen.

Geburten: 1926 männliches Kind durch Zange zu Hause entbunden. Indikation zur Zangenextraktion nicht mehr feststellbar. Dammriß. Kind mit 11 Monaten an Pneumonie gestorben.

1928 Spontangeburt eines weiblichen Kindes zu Hause, Rektovaginalfistel.

1929 Spontangeburt eines männlichen Kindes, das mit 5 Monaten starb.

1931 Spontangeburt eines männlichen Kindes, ohne Komplikationen.

Wochenbett ohne Besonderheiten. Stilltätigkeit 3—4 Wochen. Letzte normale Periode 31. Oktober bis 5. November 1934.

22. 2. 1935. Patientin kommt in die Klinik, da sie seit 4 Wochen Kindsbewegungen vermisse, die sie erstmalig am 21. Oktober 1934 (!) wahrgenommen haben will. Patientin hatte im Dezember öfters Schwindelanfälle gehabt. Erbrochen hatte sie nie. Morgens nach dem Aufstehen klagte sie über Rückenschmerzen. Seit 3 Wochen verspürte sie ein Druckgefühl im Unterleib, beim Gehen trete etwas aus der

Scheide heraus, was beim Sitzen oder Liegen von selbst wieder zurückgehe. Auch klagte sie über häufigeres Wasserlassen.

Das Abdomen war stark kugelig vorgetrieben, es bestand keine Druckschmerzhaftigkeit. Der Leibesumfang betrug 85 cm. Milz und Leber waren nicht vergrößert, beide Nierenlager waren frei. Aeußerlich fühlte man einen über fußballgroßen Tumor, der vom kleinen Becken bis unter den Rippenbogen reichte. Der Tumor war gut verschieblich. Es waren keine Kindsteile tastbar und keine Herztöne hörbar.

Aeußerer Genitalbefund: Normale Behaarung des mons veneris und der großen Labien. Rechts in der Leiste sieht man Varixknoten. Große Schamlippen wulstig, behaarte Schamspalte klafft, Damm niedrig, alte Rißnarbe.

Einstellung: Vagina stark aufgelockert, livide verfärbt, Portio plump, zylindrischer Zapfen, Muttermund quergespalten, Lazerationsektropium der vorderen und hinteren Muttermundslippe.

Palpationsbefund: Vagina sehr weit, Portio etwas unterhalb der Spinallinie. Aeußerer Muttermund sieht nach hinten und nimmt die Fingerkuppe auf. Colostrum beiderseits positiv.

Im vorliegenden Fall wurde Tumor oder Gravidität bezw. Tumor plus Gravidität differentialdiagnostisch in Erwägung gezogen. Der positive Ausfall der Reaktion nach Aschheim-Zondek sowie das röntgenologisch nachgewiesene fötale Skelett ergaben die sichere Diagnose einer Schwangerschaft, Mens. IV—V. Ob auch gleichzeitig ein Tumor vorhanden war, konnte nicht mit Bestimmtheit entschieden werden.

Da kein Anhaltspunkt zum Eingreifen gegeben war, wurde Patientin mit der Weisung entlassen, nach 4 Wochen zur Nachuntersuchung zu kommen. Bei Auftreten von Blutungen sollte Patientin sofort in die Klinik zurückkehren. Die Entlassung erfolgte am 27. Februar 1935.

Patientin folgte dem Rat der Klinik nicht und kam erst am 26. 7. 1935 gegen 13 Uhr zur Aufnahme (Blasensprung am 26. 7. 1935, 1,30 Uhr). Bei der Aufnahme fiel sofort der enorme Leibesumfang auf. Die Haut über dem Abdomen war prall gespannt, glänzend und zeigte dicke Venenzeichnung. Man fühlte nach rechts und zwar stark nach hinten zu den derben harten Uterus mit Kindsteilen. Sonst wurde das Abdomen eingenommen durch einen Tumor und offenbar durch Ascites. Man fühlte deutliche Undulation.

Aufnahmebefund: Patientin befindet sich in mittlerem Ernährungs- und Kräftezustand. Die Muskulatur ist reduziert, Knochenbau mittelstark. Blond, sonst keine Besonderheiten.

Herz: Grenzen nach rechts vom Sternum $1^1/_2$ cm verbreitert, links systolisches Geräusch, Puls regelmäßig.

Lunge: Hochstehend, mäßig verschieblich, hohler Klopfschall, links unten Rasselgeräusche.

Vergrößerte Tonsillen, Rachen sonst o. B. Keine Struma, Zähne kariös, Reflexe gesteigert.

Extremitäten: Starke Varizen beider Beine, besonders rechts, hinaufreichend bis zur Vulva und Mons Veneris. Beidseitig starke Oedeme.

Keine sichtbaren Zeichen von Lues, Tuberkulose und Gonorrhoe.

Brustdrüse: klein, hängend, geringer Drüsen- und Fettreichtum. Warzenhöfe und Warzen pigmentiert, gut faßbar. Venennetze positiv.

Bauchwand: Linea fusca positiv, Venennetze positiv. Spärlicher Fettreichtum, schwache Muskulatur, Rectusdiastase nicht abgrenzbar. Oedeme positiv. Breite Vorwölbung ausladend durch Ascites.

Größter Umfang: in Nabelhöhe 121 cm, in Höhe des Beckens 110 cm, in der Mitte zwischen Nabel und Schoßfuge 120 cm.

Entfernung in Rückenlage: Nabel-Schoßfuge 22 cm, Nabel-Schwertfortsatz 31 cm.

Gebärmutter: Fundusstand durch starke Ascites nach rechts verlagert. Adnexe und Ligamenta rotunda nicht zu tasten.

Aeußere Untersuchung: Rücken: rechts hinten, Kopf im Beckeneingang, Steiß im Fundus rechts, kleine Teile vorne, Herztöne in Höhe des Nabels rechts. Kopf ist ins Becken eingetreten.

Aeußere Beckenuntersuchung: Spinae 26,0, Cristae 30,5; Trochanteren 33,0; Conjugata externa 20,0; Michaelis'sche Raute normal.

Innere Untersuchung: Portio verstrichen. Muttermund für Fingerkuppe eingängig. Vorberg nicht erreicht, Kreuzbein normal gewölbt, Steißbein wenig federnd, Schambogen über 90 Grad. Sitzbeinstachel nicht einspringend, ebenso nicht die Zwischenwirbelscheiben und der Schoßfugenknorpel.

Beckendiagnose: normales Becken.

Diagnose: Graviditas mens. X, Ascites, Ovarialtumor?

13,20 Uhr Rektaluntersuchung.

Vorangehender Teil in der Interspinallinie, Blase gesprungen, Muttermund für Finger durchgängig, keine Wehen. Es wurden zuerst eine Röntgenaufnahme und ein photographisches Bild (s. Tafel) angeordnet. Auf der Röntgenaufnahme war wegen des enormen Bauchinhaltes nichts zu sehen.

Obwohl bereits die Blase gesprungen war, mußte man sich zur Operation entschließen, da zu befürchten war, daß bei der enormen Ausdehnung des Leibes eine Bauchpressentätigkeit überhaupt nicht auftreten wird und daß sowohl Mutter und Kind unter der Geburt gefährdet sind. Außerdem mußte an das Bestehen eines Ovarialkarzinoms gedacht werden. 16,25 Uhr Lagerung der Patientin. 17,30 Uhr Beginn der Narkose, Pernokton 4,4 ccm intravenös. Verlegung in Operationssaal zur Laparotomie. 18,10 Uhr Beginn der Operation.

Linksseitige Ovariektomie und Sectio cäsarea transperitonealis. Operateur Prof. Dr. Neumann.

Schnitt in der Mittellinie zwischen Nabel und Symphyse. Der Schnitt wird sofort links vom Nabel verlängert. Eröffnung der Fascie scharf, Freipräparieren der Muskulatur, die weit seitlich auseinander gewichen ist. Die Rektusdiastase beträgt $1\,^1/_2$ Handbreite. Eröffnung des Peritoneums. Sofort wölbt sich in die große Schnittwunde ein großer schwappender Ovarialtumor vor, der das ganze Abdomen ausfüllt. Dieses eigenartige Schwappen der Geschwulst deutet darauf hin, daß der Tumor offenbar an irgend einer Stelle eingerissen ist und einen Teil seines Inhaltes in die Bauchhöhle entleert hat. Allein durch die Atembewegung wölbt sich der Tumor immer mehr durch die Schnittwunde hindurch. Nachdem er fast in $1^1/_2$ Mannskopfgröße vor den Bauchdecken gelegen ist, strömen plötzlich auf der linken Seite große Mengen einer bräunlichen Flüssigkeit nach außen. Es war also in der Tat die Geschwulst an einer Stelle geplatzt. Nun vollzieht sich der Vorgang außerordentlich schnell. Durch einige kräftige Atemzüge kommt die Geschwulst vor die Bauchdecke, bei dauerndem Abfluß dieser braunen Flüssigkeit. Der Operateur muß schnell den Stiel der Geschwulst fassen, damit er an der linken Uteruskante nicht ausreißt. Der Stiel selbst wird von der Tube im linken Ligamentum ovarii proprium und dem Ligamentum infundibulopelvicum gebildet. In diesem Stiel verläuft ein ganzes Geflecht daumendicker Gefäße. Der Stiel wird mit der Amann-Klemme gefaßt und dann die Geschwulst abgetragen. Der Stiel wird mit einem doppelten Katgutfaden unterbunden, mit einem doppelten Katgutfaden gesichert. Nun kommt der hochschwangere Uterus zu Gesicht. Er ist völlig nach rechts torquiert, so daß von dem Bauchschnitt aus zuerst nur die linke Seite erreicht wird. Er ist in die rechte Seite eingeklemmt, so daß man ihn nicht in die Mittellinie bringen kann. Infolgedessen wird die Patientin stark nach links verlagert, da starke Venengeflechte auch an der Blasenvorderwand und der Cervix zu sehen sind, wird der Uterus in der

Mittellinie, die man mühsam sichtbar macht, im Bereiche des Corpusabschnittes eröffnet.

Das Kind befindet sich in zweiter Schädellage, der linke Fuß wird gefaßt und das Kind extrahiert. Es ist 52 cm lang, 3500 gr schwer und weiblichen Geschlechts. Es ist reif, es lebt, es ist narkotisiert, es schreit nach Lobelininjektion, Hautreizen und Wechselbad. Die Geburt erfolgte 18,25 Uhr. Nunmehr kann der Uterus in Mittellinie gebracht werden. Auf Druck folgt die Placenta um 18,29 Uhr. Sie ist vollständig. Die Patientin erhält Hypophysin stark und Gynergen. Es erfolgt Ausschabung der Gebärmutter. 1. Uterusnaht: muskuläre Naht mit doppelten Katgutknopfnähten. 2. Uterusnaht: Seromuskuläre Naht mit Einzelkatgutknopfnähten. Bei Entspannung gelingt es nunmehr, einen Teil des Blasenperitoneums frei zu präparieren, so daß es auch jetzt gelingt, die gesamte Uteruswunde mit diesem Peritoneum zu decken, so daß die Uteruswunde retroperitoneal zu liegen kommt. Nunmehr wird der Operationsstumpf der linken Seite mit dem Peritoneum bedeckt.

Es erfolgt Revision der Bauchhöhle, der Uterus ist gut kontrahiert. Das Netz liegt vor den Därmen. Es wird bis in den Douglas'schen Raum geleitet. Peritoneum wird mit fortlaufenden doppelten Katgutfäden genäht, die Muskulatur, Fascie und Fett mit Einzelkatgutknopfnähten. Die Haut mit Silk und Seide. Die Operation ist 19,15 Uhr beendet. Das Befinden nach der Operation ist gut. Der Uterus wird eingebunden, Patientin erhält 2 ccm Transpulmin und wird bei einem Blutdruck von 125 und einem Puls von 80 auf die Station verlegt.

Makroskopischer Befund: Das Präparat stellt eine 10:10:36 cm große, einkammrige Cyste dar. An einer Stelle sieht man das Eintreten mehrere Gefäße, die in der Cystenwand etwa 20 cm weiterziehen. An einer anderen Stelle der Cystenwand ist eine semmelgroße derbe Partie. Hier werden zwei Stücke zur histologischen Untersuchung herausgeschnitten. Der Inhalt der derben Stelle ist ziemlich weich und gelatinös. Der Tumor ist mit 8000 gr Wasser auffüllbar.

Histologischer Befund: Auf einer ziemlich dicken Membran, die der Außenseite des Tumors entspricht, sitzen nach innen zahlreiche drüsige Gebilde, deren Lumina mit einschichtigem hohen Zylinderepithel ausgekleidet sind. Die Kerne befinden sich randständig. Das Stroma besteht teils aus runden, teils aus länglichen Zellen. Zeichen für Malignität sind nicht zu sehen.

Diagnose: Pseudomucin-Cystom.

Patientin wird am 12. 8. in bestem Wohlbefinden entlassen. Die am 6. 11. 1935 erfolgte Nachuntersuchung ergab einen gut hühnereigroßen anteflektierten Uterus, ein pflaumengroßes rechtes Ovarium. Der sonstige Befund war sehr gut. Vor drei Wochen erste Menstruation post partum.

Nach einem Gewichtssturz von 3 500 gr auf 3 220 gr wird das Kind, nachdem am 3. 8. der Nabel abgefallen, am 12. August mit einem Gewicht von 3 480 gr bei bestem Wohlbefinden entlassen.

Zusammenfassung.

1. berichtet die Arbeit an Hand der Literatur über die Komplikation von Schwangerschaft und Geburt mit Ovarialtumoren und anderen Beckentumoren sowie die hierbei einzuschlagende Therapie.

2. wird ein Fall der Marburger Universitäts-Frauenklinik berichtet, bei dem eine Schwangerschaft mit einem Riesen-Ovarialcystom kompliziert war. Die Schwangerschaft wurde ausgetragen. Da der Ovarialtumor eine normale Geburt unmöglich machte, wurde nach vorangegangener linksseitiger Ovariektomie das Kind durch sectio cäsarea entwickelt. Mutter und Kind konnten bei bestem Wohlbefinden entlassen werden.

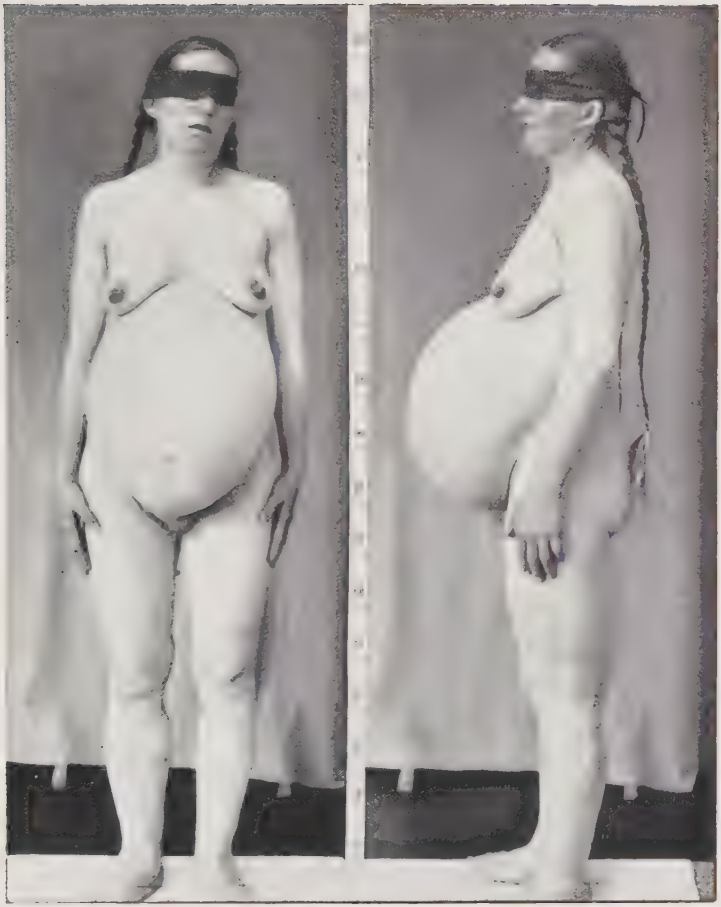

Literatur-Verzeichnis

Ahlfeld, F.: Lehrbuch der Geburtshilfe. 1898.

Badie, Ismael: Ueber primäres Ovarialkarzinom und Gravidität. Diss. München 1926.

Bau, Carl Artur: Ovarialkarzinom und Gravidität. Diss. Düsseldorf. 1931.

Bauer, H.: Ueber Komplikation von Schwangerschaft, Geburt und Wochenbett durch Ovarialtumoren. Diss. Würzburg. 1933.

Bircher: Ovarialsarkom während der Gravidität. Zentralblatt für Gynäkologie 1907, Bd. II, S. 1378.

Barjaktarowitsch, Bognija: Ovariotomie während Schwangerschaft, Geburt und Wochenbett. Diss. München 1912. (Ztbl. 1913 II, S. 1895.

Bjuchator, N.: Einige Fälle von Schwangerschaft und Geburt, kompliziert durch Geschwulste der Eierstöcke. Berichte über die gesamte Geburtshilfe und Gynäkologie, Bd. 15, S. 549.

Böhm, Istvan: Ungewöhnlich große parovariale Cyste während der Gravidität. Berichte Geb. u. Gyn. Bd. 18, S. 358.

v. Büben, Ivan: Die genitalen Tumoren in der Schwangerschaft und deren Behandlung. Ztbl. 1926, S. 816, 50. Jg.

Bumm, Ernst: Grundriß zum Studium der Geburtshilfe. 1903.

Chait, Maria: Zur Frage doppelseitiger Ovarialtumoren bei gleichzeitiger Schwangerschaft. Diss. Jena 1928.

Engelbrecht: Welche Blutmenge kann ein schnell wachsendes Ovarialcystom dem Kreislauf entziehen? Ztbl. 1926, Nr. 11, 50. Jg., S. 671.

Epstein, Waldemar: Ovarialcystome als Schwangerschafts- und Geburtshindernis. Diss. 1914.

Esau: Kruckenbergtumoren in der Schwangerschaft. Ztbl. 1933, S. 1167.

Fehling, H.: Diagnostische und therapeutische Irrtümer und deren Verhütung in der Schwangerschaft. 1922.

— — Entwicklung der Geburtshilfe und Gynäkologie im 19. Jahrhundert. 1925.

Flatau: Ueber die Ovariotomie in der Schwangerschaft. Archiv für Gynäkologie 82, S. 452 ff.

v. Franqué, Otto: in Stöckel, Lehrbuch der Geburtshilfe. 1935.

Frederking, H.: Ovarialtumor und Gravidität und Fortbestehen der Gravidität nach Operation. Diss. Heidelberg 1925.

Fromolt: Myom als Geburtshindernis. Vortrag gehalten am 26. IV. 31 vor der Gesellschaft für Geburtshilfe und Gynäkologie zu Berlin.

Frankl, Oskar: Pathologische Anatomie und Histologie der weiblichen Genitalorgane. 1914.

Goeke, H.: Verblutung aus rupturiertem Ovarialsarkom bei einer im IX. Monat Erstschwangeren. Deutsche Med. Wochenschrift 1930 II, S. 1610.

Goldberger, Eugen: Ovarialkarzinom bei gleichzeitiger Tubargravidität. Ztbl. 1928, S. 294 ff.

Gräfenberg, Ernst: Ein Beitrag zur Kasuistik des Uteruskarzinoms am Ende der Schwangerschaft. Ztbl. 1909, S. 718.

Hartfield, Otto: Die Bedeutung der Ovarialtumoren bei der Geburt. Diss. Königsberg 1926.

Hausner, Fr.: Dermoidcyste, Schwangerschaft und Geburt. Diss. München 1933.

Herrenschneider, K.: Ueber die Komplikation der Schwangerschaft durch Myom und Ovarialtumoren. Diss. Straßburg 1914.

Herzfeld, B.: Extrauteringravidität und Ovarialtumor. Ztbl. 1929, S. 2473.

Hohl, Hermann: Sectio Caesarea wegen Unmöglichkeit einer Spontangeburt infolge Dystopie der rechten Niere. Ber. Geb. u. Gyn. 22, S. 667.

v. Jaschke-Pankow: Lehrbuch der Geburtshilfe 1923.

Kamnicker, H.: Ovarialkarzinom als Geburtshindernis. Ztschr. f. Geburtshilfe 1929, S. 157.

Kermauner, Fritz: in Veit-Stoeckel, Handbuch der Gynäkologie, 3. Aufl. Bd. VII.

Kulinski, Stefan: Beitrag zur Lehre der Ovariotomie. Diss. 1913.

Küstner: in Döderlein, Handbuch der Geburtshilfe. 1935.

Kohlmann, Margarete: Ueber die Disposition der Ovarien zu metastatischer Erkrankung bei Karzinom bezw. Sarkom eines anderen Organs. Ztschr. f. Geb. u. Gyn. Bd. 79, 1917, S. 220.

Levi, Miesczyslaus: Ovarialtumoren als Geburtshindernis. Diss. 1918.

Liepmann: Frauenheilkunde. 1914, II, S. 237.

Löhlein: Gynäkologische Tagesfragen, Heft 4, 1895, S. 26.

Löwenstein: Das Schicksal der Schwangerschaft nach Entfernung beider Eierstöcke während der Gravidität. Med. Klinik 1910, Nr. 11/12.

Meyer-Wildissen, Robert: Karzinommetastasen als Geburtshindernis. Ber. Geb. u. Gyn. XXIV, S. 138.
Michaelis, R.: Austritt eines Ovarialcystoms aus dem After während der Geburt. Ztbl. 1914, Nr. 4, S. 154.
Mesa, Carlos: Dermoidcyste des Eierstocks mit Stieldrehung in der zweiten Schwangerschaftsperiode. Dringende Operation. Refer. Berichte, Bd. 8, S. 514.
Mulzer, A.: Ueber die Behandlung von Ovarialtumoren während der Schwangerschaft und nach der Geburt. Diss. Würzburg 1925.
Muschaweck, H.: Ueber das Zusammentreffen von Ovarialtumoren mit Gravidität. Diss. München 1931.
Neumann, H. O.: Pathologie und Klinik der benignen Ovarialblastome. Berichte Bd. X, Heft 12—14, 1926.
Norris, R. C.: Ovarialtumoren als Komplikation von Schwangerschaft und Geburt. Ztbl. 1913, Nr. 52, S. 1894.
Ohlshausen-Veit: Lehrbuch der Geburtshilfe. 1902.
Pfannenstiel: in Veit, Handbuch der Gynäkologie. 1908.
Puppel, E.: Ueber Kruckenbergtumoren in der Schwangerschaft. Ztbl. 1933, S. 49 ff.
Ronsisvalle, A.: Cistoma ovario complicante una gravidanza settimestre mascherato da adcite. Refer. Berichte Bd. 18, S. 850.
Rapp, Emanuel: Ueber den weiteren Verlauf der Schwangerschaft bei Frauen, die in der Schwangerschaft wegen O-Tumoren operiert wurden. Diss. Berlin 1934.
Riemann: Archiv 1907, S. 721.
Runge: Geburtshilfe. 1909.
Scharla, Olaf: Die Behandlung der Ovarialkarzinome. Diss. Düsseldorf 1934.
Schmid, H. H.: Magenkarzinom und Gravidität unter besonderer Berücksichtigung der Krebsmetastasen in den Eierstöcken. Archiv f. Gyn. Bd. 121, 1924.
Schumann, G.: Komplikation mit Ovarialtumor sub partu. Diss. Marburg 1906.
Schwarzkopf, E.: Karzinom des Ovariums als Geburtshindernis. Festschrift f. Stoeckel, Ztbl. 1931, S. 857 ff.
Siegel, Willi: Genitaltumoren und Schwangerschaft. Diss. Freiburg 1911.
Soloweitschick, Liubow: Ueber einen Fall von Extrauteringravidität mit Ovarialcyste. Diss. Jena 1926.
Sonnenfeld, E.: Ovarialtumoren und Gravidität. Diss. Breslau 1928.
Scathmáry, Zoltan: Maligne Eierstocksgeschwülste mit Gravidität kompliziert. Ztschr. Geb. u. Gyn. Bd. 106, S. 238, 1933.

Spenzer-Wells, H.: Ueber komplizierte Geschwülste während Schwangerschaft, Geburt und Wochenbett. Refer. Ztbl. 1920, 45.

Spiegelberg-Wiener: Lehrbuch der Geburtshilfe. 1891.

Sternberg: Geschwülste des Eierstocks. Halban-Seitz, Biologie und Pathologie des Weibes. Bd. V, 2. Teil.

Stoeckel: Lehrbuch der Gynäkologie. 1933, 4. Aufl.

Suchier, Walther: Uteruscarzinom und Schwangerschaft. Diss. Freiburg 1910.

Trillat: Zentralblatt 1908, S. 471.

Vozza, Francesco: Refer. Berichte Geb. u. Gyn. 1932, S. 60.

v. Vârô, Béla: Ueber die Exstirpation von Ovarialtumoren bei Schwangeren. Monatsschrift Geb. u. Gyn. LXXIV, 1—2, S. 28—33.

Vey, E.: Zur Kasuistik der Ovarialtumoren als Komplikation von Schwangerschaft und Wochenbett. Klin. Wochenschr. 1922, Nr. 3.

Weißwange: Kaiserschnitt wegen Gebärunmöglichkeit infolge doppelseitiger Ovarialtumoren. Ztbl. Geb. u. Gyn. 1908, XXXII, S. 250.

Zickel, G.: Ovarialkarzinom und Gravidität. Ztbl. Gyn. 1907, Nr. 14, S. 385.

Zwirner, H.: Ovarialtumor und Gravidität. Diss. Jena 1929.

Lebenslauf.

Am 3. Mai 1911 wurde ich, Karl Sauer, in Homberg an der Efze als Sohn des im Jahre 1926 verstorbenen Reg.-Landmessers Heinrich Sauer und seiner Frau Adelheid geb. Froehlich, geboren. Ich besuchte die Städtische Vorschule zu Marburg, trat dann in das Gymnasium Philippinum ein, an dem ich Ostern 1931 die Reifeprüfung bestand.

Das Studium der Medizin begann ich in Marburg. Nach der ärztlichen Vorprüfung bezog ich für je ein Semester die Universitäten Königsberg und München, um zum Sommer-Semester 1935 nach Marburg zurückzukehren, wo ich im Dezember 1936 das Medizinische Staatsexamen bestand.

Meine akademischen Lehrer waren:

in Marburg: Alverdes, Baur †, Becher, Boeminghaus, Claußen, Dittler, Eimer, Göppert, Grüneisen, Jaeck, Jacobshagen, Kehrer, Kestermann, Klapp, Klewitz, Kretschmer, Kutscher, Meerwein, Mondry, Nauck, Neumann, Pfannenstiel, Rix, Schwenkenbecher, Strecker, Versé;

in Königsberg:
Aßmann, Klauberg, Läwen, v. Mickulicz, Stölzner;

in München:
Brünings, Groth, Kißkalt, Merkel, Wessely, v. Zumbusch.

Es ist mir ein Bedürfnis, Herrn Professor Dr. med. H. O. Neumann für die Ueberlassung des Themas, sowie die liebenswürdige Beratung bei der Anfertigung der Arbeit, meinen herzlichsten Dank zu sagen.